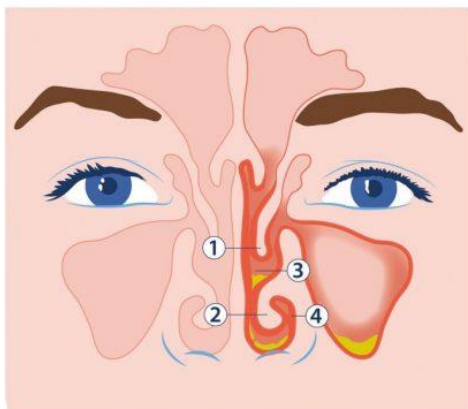
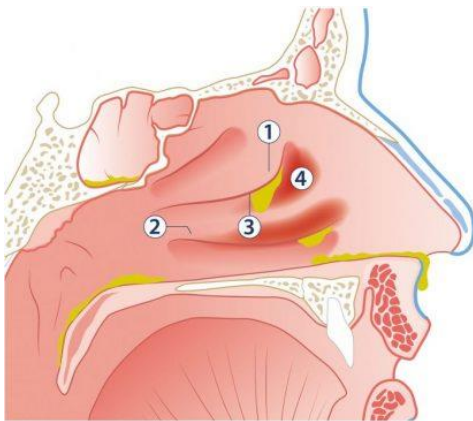


Neusbijholte ontsteking (Sinusitis)

Boven en naast de neus bevinden zich holle ruimten in het hoofd, de zogenaamde neusbijholten, die in directe verbinding staan met de neusholte.

Wat voor klachten veroorzaakt een neusbijholte-ontsteking?

Een neusbijholteontsteking begint vaak met het beeld van een gewone verkoudheid. Het slijmvlies in de neus raakt opgezet waardoor er neusverstopping optreedt en er snot uit de neus en in de keel kan lopen. Hierdoor zijn de reuk en smaak vaak verminderd en kan er sprake zijn van hoestklachten en keelpijn. Wanneer door de zwelling de neusbijholten verstopt raken, dan kan zich slijm in de holten ophopen waardoor er hoofdpijn boven en onder de ogen kan ontstaan. In eerste instantie zullen de klachten door de huisarts behandeld kunnen worden. Wanneer de klachten ondanks behandeling langer aanhouden zes weken, dan spreken we van een chronische neusbijholteontsteking. In dit geval kan voor doorverwijzing naar de KNO-arts worden gekozen.



- 1 middelste neusschelp
- 2 onderste neusschelp
- 3 uitgang neusbijholten
- 4 ontstoken slijmvlies

www.kno.nl

In zeldzame gevallen kan een neusbijholteontsteking een gecompliceerd beloop hebben waarbij de ontsteking zich buiten de holten uitbreidt. Er kan dan sprake zijn van hoge koorts met ernstige

Neusbijholte ontsteking (Sinusitis)

hoofdpijn en sufheid. Tevens kan zich een rood gezwollen oog ontwikkelen. In dit geval dient u direct contact met uw arts op te nemen.

Hoe wordt de diagnose gesteld?

Voor het stellen van de diagnose is het inventariseren van de hierboven beschreven klachten van groot belang. Na het gesprek met uw KNO-arts zal deze vervolgens een algemeen onderzoek verrichten waarbij er ook in de neus gekeken wordt. Om wat dieper in de neus te kunnen kijken zal er vaak een neusendoscopie worden verricht. Hierbij wordt de neusholte geïnspecteerd met een klein cameraatje. Op deze wijze kan er bekeken worden of er zaken in de neus aanwezig zijn die een goede afvoer uit de holten belemmeren, zoals neuspoliepen of een scheefstaand neustussenschot. Röntgenfoto's worden gemaakt als de bevindingen bij het onderzoek niet geheel overeenkomen met uw klachten of wanneer de KNO-arts een chirurgische behandeling overweegt. In veel gevallen wordt er gekozen voor het verrichten van een CT-scan waarop alle holten en het inwendige van de neus goed in beeld kunnen worden gebracht. Soms wordt er ook een allergietest verricht in de vorm van een huidpriktest.

Wat is de behandeling van een neusbijholte-ontsteking?

Medicijnen

- In eerste instantie zal getracht worden om de zwelling in de neus tegen te gaan waardoor de verstopte holten zich weer kunnen ledigen. Dit effect kan verkregen worden door het gebruik van neusdruppels die xylometazoline bevatten. Voor gebruik langer dan een week zijn neussprays met ontstekingsremmers (corticosteroiden) geschikter. Wanneer er poliepen in de neus aanwezig zijn, kunnen deze corticosteroiden ook in tabletvorm worden voorgeschreven.
- Hiernaast is het spoelen van de neus met een fysiologische zoutoplossing belangrijk voor het afslikken van het slijmvlies. Lees hiervoor ook de brochure neusdouche.
- In het geval van recent ontstane klachten hoeft er niet direct met antibiotica gestart te worden. Bij ernstige of aanhoudende klachten is dit echter wel soms nodig. Meestal zal de huisarts hier reeds toe over zijn gegaan. In het geval van een chronische sinusitis kan voor behandeling met antibiotica worden gekozen gedurende meerdere weken.

Operatie

Wanneer de klachten niet of onvoldoende reageren op behandeling met medicijnen dan kan het noodzakelijk zijn om een operatie aan de neusbijholten uit te voeren.

Tot slot

Het is niet mogelijk om op deze voorlichtingspagina alle details van ontstekingen van de neusbijholten te beschrijven. Het kan zijn, dat u ondanks de uitleg van uw KNO-arts nog vragen heeft

Neusbijholte ontsteking (Sinusitis)

of dat u meer informatie wilt. Aarzel dan niet contact op te nemen met uw KNO-arts en om nadere uitleg te vragen. Aan dat verzoek zal graag worden voldaan.